

**NEUROCRÍPTOCOCOSE: UMA DOENÇA QUE NÃO ABRE ESPAÇO PARA
NEGLIGÊNCIA EM PACIENTES HIV POSITIVOS**
**NEUROCRYPTOCOCOSIS: A DISEASE THAT DOES NOT OPEN SPACE
FOR NEGLIGENCE IN HIV POSITIVE PATIENTS**

Danielly Thaine Teodoro¹

Isadora Cerqueira Simões Braudes²

Arlys Emanuel Mendes da Silva Santos³


Fernanda Ferreira Firmino⁴

Gláucia Maria Senhorinha⁵

Larissa Sena de Lucena⁶

Resumo: INTRODUÇÃO Composto por cerca de 30 espécies, o gênero *Cryptococcus* possui duas espécies de maior relevância clínica em humanos, *C. neoformans* e *C. gattii*. A primeira delas não foi considerada espécie de alta morbidade, inicialmente, mas na década de 1980, com a instituição do vírus da imunodeficiência humana (HIV), esse cenário mudou. Desde então passou a ser considerada como a micose com maior risco de vida para pacientes vivendo com o HIV, sendo responsável por cerca de 625.000 mortes anuais. OBJETIVO Determinar os principais pontos da neurocriptococose na população com HIV. METODOLOGIA A busca dos artigos foi realizada nas bases de dados

-
- 1 Discente de Medicina da Universidade de Rio Verde (UniRV)
 - 2 Discente de Medicina da Universidade de Rio Verde (UniRV)
 - 3 Discente de Medicina da Universidade Federal do Piauí (UFPI)
 - 4 Discente de Medicina da Universidade do Oeste Paulista (UNOESTE)
 - 5 Discente de Medicina da Universidade Federal de Ouro Preto (UFOP)
 - 6 Discente de Medicina da Universidade Federal do Amapá (UNIFAP)



Estudos em Neurologia

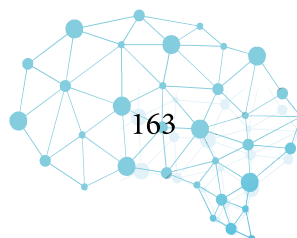
MEDLINE/PUBMED e BVS. Os descritores utilizados foram escolhidos na plataforma BIREME em português e inglês, e foram respectivamente: Meningite Criptocócica/ Meningitis, Cryptococcal; Síndrome de Imunodeficiência Adquirida/ Acquired Immunodeficiency Syndrome; Diagnóstico/ Diagnosis; Terapêutica/ Therapeutics; Sinais e Sintomas/ Signs and Symptoms. Outros textos foram escolhidos durante o percurso da leitura dos artigos das bases de dados, conforme as referências bibliográficas. No total, 35 artigos foram selecionados para compor essa revisão narrativa.

DESENVOLVIMENTO A criptococose apresenta maior prevalência em áreas urbanas de países com clima tropical e subtropical. O fungo em questão é encontrado em fezes de pombos e a infecção ocorre por inalação. Tal levedura apresenta tropismo para o sistema nervoso central em decorrência, principalmente, da imunidade ineficaz. A alta morbidade, sobretudo, ocorre nos pacientes com contagem de células TCD4 menor que 100/mL, vista em pacientes HIV positivo.

CONSIDERAÇÕES FINAIS A criptococose é a patologia de maior prevalência na população com HIV e a que confere maior morbidade nesse grupo. Ela revela clínica plural, sendo a neurocriptococose a primeira manifestação oportunística nesse grupo. As taxas de mortalidade são altas e desiguais entre os países desenvolvidos e subdesenvolvidos, inclusive, diretamente relacionadas à escolha da terapêutica inicial.

Palavras-chave: Meningite criptocócica. Imunodeficiência. Diagnóstico. Terapêutica.

Abstract: INTRODUCTION Composed of about 30 species, the genus *Cryptococcus* has two species of greater clinical relevance in humans, *C. neoformans* and *C.gattii*. The first one was not considered a high morbidity species, initially, but in the 1980s, with the institution of the human immunodeficiency virus (HIV), this scenario changed. Since then it has come to be considered the most life-threatening ringworm for patients living with HIV, accounting for about 625,000 deaths annually.

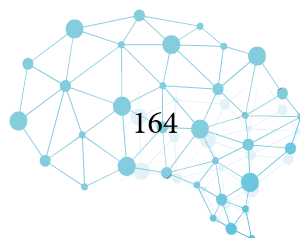


OBJECTIVE To determine the main points of neurocriptococcosis in the population with HIV. **METHODOLOGY** The search for the articles was carried out in the MEDLINE/ PUBMED and BVS databases. The descriptors used were chosen on the BIREME platform in Portuguese and English, and were respectively: Meningitis, Cryptococcal; Acquired Immunodeficiency Syndrome; Diagnosis; Therapeutics; Signs and Symptoms. Other texts were chosen during the course of reading the articles in the databases, according to the bibliographic references. In total, 35 articles were selected to compose this narrative review. **DEVELOPMENT** Cryptococcosis is more prevalent in urban areas of countries with tropical and subtropical climates. The fungus in question is found in pigeon droppings and the infection occurs by inhalation. Such yeast has tropism for the central nervous system due mainly to ineffective immunity. High morbidity, above all, occurs in patients with a TCD4 cell count below 100/mL, seen in HIV-positive patients. **FINAL CONSIDERATIONS** Cryptococcosis is the pathology with the highest prevalence in the population with HIV and the one that confers the highest morbidity in this group. It reveals a plural clinic, with neurocriptococcosis being the first opportunistic manifestation in this group. Mortality rates are high and uneven between developed and underdeveloped countries, including those directly related to the choice of initial therapy.

Keywords: Cryptococcal meningitis. Immunodeficiency. Diagnosis. Therapy.

INTRODUÇÃO

Composto por cerca de 30 espécies, o gênero *Cryptococcus* possui duas espécies de maior relevância clínica em humanos, *C. neoformans* e *C.gattii* (Gazzoni et al., 2010). Identificado em 1894, o fungo *Cryptococcus neoformans*, não foi declarado inicialmente como um patógeno de alta morbidade (Maziarz e Perfect, 2016; Knoke e Schwesinger, 1994), mas foi na década de 1980, com a



Estudos em Neurologia

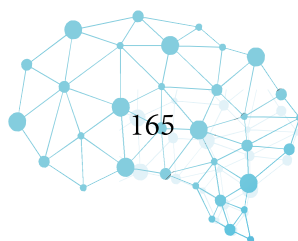
instituição do vírus da imunodeficiência humana (HIV), que esse cenário mudou (Spec e Powderly, 2018). Considerada como a micose com maior risco de vida para pacientes vivendo com o HIV, ela é responsável por cerca de 625.000 mortes anuais (Park et al., 2009) e afeta até 8% dos pacientes HIV positivo portadores de doença avançada (Dismukes, 1988; Powderly, 1993).

Os fatores de risco para infecções por criptococo incluem infecção por HIV, cirrose, diabetes mellitus, doenças reumatológicas, corticoterapia, doença renal crônica, transplante de órgãos sólidos e câncer (Chayakulkeeree e Perfect, 2006; Mitchell e Perfect, 1995).

Em áreas urbanas, principalmente em países de clima tropical e subtropical, há uma maior incidência da doença, devido a associação da infecção criptocócica com a população de pombos (Spec e Powderly, 2018). O fungo encapsulado é usualmente isolado das fezes desses animais. A infecção no homem ocorre pela inalação do organismo (Sabetta e Andriole, 1985), já a transmissão homem para homem ainda não foi documentada (Braude et al., 1986).

Majoritariamente, a meningoencefalite causada pelo criptococo acomete pacientes cuja contagem de células TCD4 esteja abaixo de 100 células/mL (Hajjeh et al., 1999). A clínica dessa doença é indistinguível das muitas outras causas de meningite, em especial a causada pela tuberculose (Azambuja et al., 2018). Com a introdução precoce de terapia antirretroviral (TARV) para o tratamento do HIV e o uso dos antifúngicos azóis (em especial a Anfotericina B), a incidência dessa infecção micótica vem diminuindo (Hajjeh et al., 1999).

Ao contrário do que ocorre no Ocidente, a realidade de países da Ásia e da África Subsaariana é outra. Nesses locais, a meningite criptocócica é a segunda infecção oportunista mais prevalente em aidéticos depois da tuberculose (Park et al., 2009). Já na América Latina, com o terceiro maior número de casos no mundo, cerca de 5.300/ano (Rajasingham et al., 2017), países como Brasil, Co-



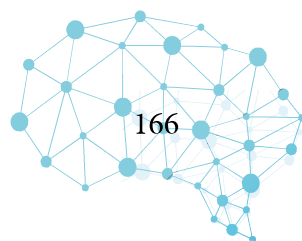
lômbia, México e Argentina são os países com os maiores índices de meningite criptocócica (Firacative et al., 2018).

A conduta correta perante essa doença, principalmente em pacientes HIV positivo, é importante devido ao elevado índice de mortalidade estimado em 1 ano que é encontrado principalmente em países de baixa renda. Dos pacientes que recebem tratamento adequado nesses países, 70% deles morrem devido a doença, enquanto dos que não tratam corretamente, 100% falecem. Em países desenvolvidos, a realidade é outra. Na América do Norte, por exemplo, a taxa é de 20% para os que estão sob cuidados e 30% para os que não estão sob nenhum tipo de cuidado (Rajasingham et al., 2017).

Diante da elevada incidência da neurocriptococose em pacientes imunodeprimidos pelo vírus do HIV e da sua elevada mortalidade, a seguinte revisão narrativa tem como objetivo determinar os principais pontos da doença nesses pacientes. A busca por artigos para a composição desse estudo foi realizada nas bases de dados MEDLINE/PUBMED (Medical Literature Analysis and Retrieval System Online) e Biblioteca Virtual em Saúde (BVS). Os descritores utilizados na consulta foram escolhidos na plataforma BIREME (Centro Latino-Americano e do Caribe de Informação em Ciências da Saúde), em português e inglês, e foram respectivamente: Meningite Criptocócica/ Meningitis, Cryptococcal; Síndrome de Imunodeficiência Adquirida/ Acquired Immunodeficiency Syndrome; Diagnóstico/Diagnosis; Terapêutica/ Therapeutics; Sinais e Sintomas/ Signs and Symptoms. Outros textos foram escolhidos durante o percurso da leitura dos artigos das bases de dados, conforme as referências bibliográficas. No total, 35 artigos foram selecionados para compor essa revisão narrativa.

DESENVOLVIMENTO

PATOGÊNESE



Estudos em Neurologia

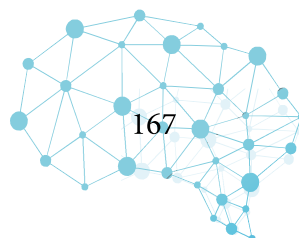
A infecção do fungo *Cryptococcus neoformans* se dá geralmente pela via inalatória, causando de início uma infecção respiratória e posteriormente uma disseminação desse patógeno por todo o organismo (Spec e Powderly, 2018).

Concentrado principalmente nas áreas urbanas de países tropicais e subtropicais (Spec e Powderly, 2018), sua capacidade de sobreviver em altas temperaturas é considerado um fator de virulência essencial (Steen et al., 2002). Entretanto, em temperaturas mais elevadas, como 40°C, sua reprodutibilidade reduz (Spec e Powderly, 2018).

A imunidade tem um grande papel na patogênese do *C. neoformans* dentro do hospedeiro. Caso seja ineficaz, a resposta mediada pelas células resultará em um controle ineficiente contra esse agente por parte do organismo, causando a propagação do fungo. Dissertando mais sobre esse ponto, a doença criptocócica é resultante da reativação da infecção latente, em indivíduos imunocomprometidos (Garcia-Hermoso, et al, 1999; Saha, et al, 2007); sendo a infecção primária, provavelmente, adquirida na infância, embora possa ser obtida na fase adulta (Goldman, et al, 2001; Abadi e Pirofski, 1999; Davis, et al, 2007).

A defesa inicial contra o criptococo ocorre por meio da fagocitose pelo sistema complemento (Kwon-Chung et al., 1992). São os macrófagos que direcionam as células T para a formação dos granulomas (mecanismo de contenção do patógeno absorvido). A falta deste está associada à maior carga criptocócica no organismo e, por conseguinte, à elevação da mortalidade dos pacientes ((Neuville et al., 2002; Spec e Powderly, 2018).

A importância dessa cápsula envolve inúmeros mecanismos, incluindo sua capacidade antifagocítica, a ausência de resposta contra os anticorpos, a depleção do complemento, inibição dos leucócitos e a modificação da excreção das citocinas. Em alguns estudos, foi demonstrado que crip-



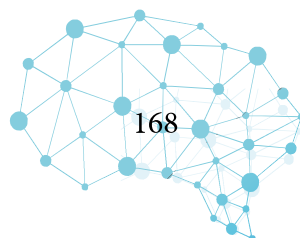
tococos acapsulares, considerado casos raros, tiveram sua virulência significativamente reduzida e estão associados a títulos de antígenos baixos (Spec e Powderly, 2018).

A patogênese da neurocriptococose carrega em si particularidades em relação à imunocompetência dos indivíduos. Por exemplo, em indivíduos imunocompetentes, a resposta gira em torno da linhagem de linfócitos Th1 associados à produção do interferon gama e fator de necrose tumoral alfa e, também, das interleucinas 12 e 18 (Kawakami, et al, 1997; Miyagi, et al, 2005; Jarvis, et al, 2013). Já nos imunossuprimidos (no caso, pacientes com AIDS), a capacidade de resposta desta linhagem fica comprometida em conter a infecção criptocócica e uma segunda linhagem de linfócitos T helper é recrutada: a Th2, a qual está associada à disseminação das leveduras *Cryptococcus* (Lortholary, et al, 1999).

Fazendo um paralelo com as citocinas supracitadas, viu-se que o TNF- α (fator de necrose tumoral alfa) e a interleucina-1 foram as mais valiosas na ativação da inflamação, enquanto que o interferon-gama encontrou-se diminuído nos pacientes infectados. Inclusive, quando sua produção foi acrescida, através da introdução do tratamento, observou-se que o criptococo fora eliminado mais facilmente (Wang et al., 2015).

Com relação à virulência do criptococo, esta está associada a sua capacidade de produzir melanina, a sua tolerância térmica, a produção de quitina, a sua reprodução e principalmente a sua cápsula formada de polissacarídeo (Kwon-Chung e Rhodes, 1986).

A produção da melanina pelo criptococo ocorre por meio de catecolaminas, como a dopamina e a epinefrina. A preferência desse patógeno pelo Sistema Nervoso Central (SNC) é melhor explicada justamente pela elevada quantidade dessas catecolaminas no SNC. O papel da melanina parece ter efeito contra a oxidação, reduz a produção das citocinas e a resposta das células T, e também atua



contra o papel fagocitativo dos macrófagos (Casadevall et al., 2000; van Duin et al., 2002).

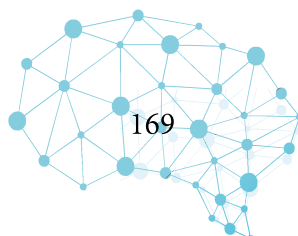
Além de todos esses fatores facilitadores da entrada do criptococo no organismo humano, em pacientes infectados pelo HIV, a proteína gp41-I90 encontrada nesses casos, parece ser um dos cofatores usados pelo patógeno para entrar no SNC, utilizando os macrófagos como transporte (He et al., 2016).

QUADRO CLÍNICO

A clínica da criptococose ativa se manifesta no paciente HIV positivo de forma plural que pode ser desde assintomática à pulmonar localizada ou até mesmo uma doença disseminada. No entanto, as leveduras *Cryptococcus* possuem inclinação para o sistema nervoso central, desenvolvendo a meningoencefalite. Dentre as manifestações possíveis para esta condição, têm-se desde cefaleia intensa e febre até déficits neurológicos focais, disfunções comportamentais e coma. Além do mais, outras complicações orgânicas podem ser vistas, tais como: hidrocefalia, papiledema, paralisia dos nervos cranianos e desordens cerebelares (Makadzange e McHugh, 2014).

Um dado importante sobre a meningoencefalite é que ela funciona como rastreo para o HIV, pois costuma ser a primeira doença manifestada em pacientes com AIDS que procuram o serviço de saúde. Outro dado é que a cefaleia intensa associada ao meningismo são os sintomas mais comuns de apresentação (Hakim et al., 2000; Heyderman et al., 1998). Um quarto dos pacientes apresentam meningismo clássico (Van der Horst et al., 1997).

Hipertensão intracraniana é comum e pode ser consequência da obstrução fúngica dos canais de drenagem do LCR. A hidrocefalia comunicante, ademais, é o resultado dessa obstrução (Lee et al., 1996). O sistema ocular também pode ser acometido devido à elevação da pressão intracrania-



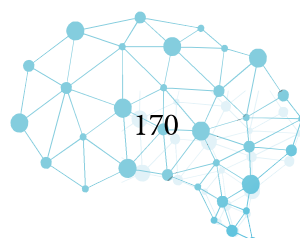
na, resultado disso pode ser: paralisia oculomotora, papiledema e perda total da visão. No entanto, esse sistema pode ser ameaçado pela invasão direta do nervo óptico pelo *Cryptococcus* que pode levar à endoftalmite, a título de exemplo (Crump et al., 1992). As convulsões, também, podem ser consequência do aumento da pressão intracraniana, como podem ser resultado dos criptocomas - lesões intraparenquimatosas cerebrais.

DIAGNÓSTICO

O diagnóstico da criptococose pode ser elucidado através da visualização dos organismos *Cryptococcus* diretamente: por estudo histopatológico, por meio de cultura e/ou pela detecção dessas leveduras nos fluidos corporais: sangue, LCR e urina. O método mais tradicional, especialmente nos países com poucos recursos, é a identificação do organismo através da coloração com tinta da índia ou de nanquim, como é popularmente conhecida. O criptococo é um organismo unicelular encapsulado e a tinta de nanquim cora o material circundante de azul poupando a cápsula do fungo que, por ventura, passa a se assemelhar a uma “noite estrelada”. No entanto, leucócitos lisados, eventualmente presentes na amostra, podem aparentar-se aos fungos e isso pode enviesar a interpretação (Saha et al., 2008; Thiruchelvan et al., 1998).

O diagnóstico histopatológico de *Cryptococcus* pode ser elucidado a partir de vários métodos de coloração que coram porções distintas da levedura. Contudo, a análise deve levar em consideração características distintas das amostras de indivíduos imunocompetentes e imunodeprimidos. A imunodeficiência leva à formação incompleta de granulomas, assim, as leveduras são encapsuladas sob a forma de pseudocistos que apresentam-se rodeados por macrófagos e linfócitos (Lee et al., 1996).

A análise dos parâmetros do LCR pode contribuir para o raciocínio diagnóstico da menin-

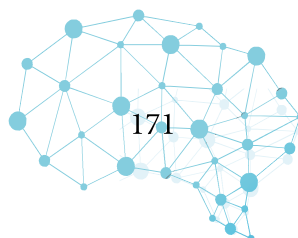


goencefalite criptocócica. Esses giram em torno da contagem de células, glicose, proteína e pressões de abertura. No entanto, conforme esperado, as alterações dessas séries são diferentes nos contextos de imunocompetência e imunodeficiência- sendo nem sempre evidentes nesse último estado (Butler et al., 1964).

Com relação à análise dos fluidos corporais, a detecção do antígeno capsulado é o teste diagnóstico mais seguro para criptococose e pode ser realizada a partir dos seguintes ensaios: aglutinação em látex (LA), de fluxo lateral (LFA) e os enzimáticos (EIAs). No primeiro, por exemplo, as partículas de látex, que são revestidas com anticorpos anticriptocócicos, se aglutinam com os antígenos criptocócicos presentes na amostra e formam aglomerados visíveis - lidos, a partir de então, e plotados em uma escala pré-definida (Makadzange e McHugh, 2014).

Dentre os ensaios disponíveis, o ensaio de aglutinação em látex (LA) é o que apresenta maior sensibilidade e especificidade até mesmo em relação à tinta nanquim (Bloomfield et al., 1963; Bennett et al., 1964). No entanto, a sua limitação gira em torno de ser um teste manual incômodo, operador-dependente. Esse teste, também, torna-se inconveniente aos ambientes com recursos escassos ao requerer equipamentos de laboratório e refrigeração dos reagentes (Makadzange e McHugh, 2014).

Resultados promissores foram observados no ensaio de fluxo lateral (LFA): sensibilidade alta na detecção de todos os sorotipos (Gates e Kozel, 2013; Hansen, et al., 2013). Este é um ensaio imunocromatográfico que gira em torno da marcação, em uma membrana da tira de teste, da conjugação de antígenos criptocócicos com os anticorpos anticriptocócicos correspondentes. Um teste positivo é indicado pela aparição de duas linhas (linha teste mais a controle) e um teste negativo só pela linha de controle. (Binnicker, et al., 2012; Lindsley, et al., 2011; Jarvis, et al., 2011). A grande vantagem do LFA é a simplicidade do teste aliada a não precisão de mão de obra treinada e equipamentos sofisticados



de laboratório, refrigeração e/ou centrifugação. Ideal, então, para ser realizado em ambientes escassos de recursos. (Lawn e Wood, 2012).

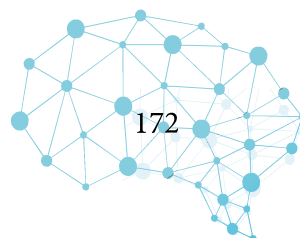
TRATAMENTO

O diagnóstico precoce do HIV e o início seguinte da terapia antirretroviral são as melhores ações preventivas da meningite criptocócica em pacientes imunodeprimidos. Consequentemente, são as melhores medidas também contra outras infecções oportunistas nesses pacientes (Spec e Powderly, 2018). No geral, com o uso universal e adequadamente de TARV, a antigenemia contra o criptococo está diminuindo (Sun et al., 2020).

O tratamento da meningite criptocócica em pacientes HIV positivo envolve antimicrobianos, TARV e medidas para controlar o aumento da pressão intracraniana. As diretrizes de tratamento determinam que a terapêutica seja dividida em 3 fases, sendo a fase de indução de no mínimo 2 semanas, a fase de consolidação de cerca de 10 semanas e a fase de manutenção sem um tempo exato, já que dependerá da recuperação da imunidade do paciente (Perfect et al, 2010).

Na fase de indução, a anfotericina B (0,7-1 mg/kg/dia) é a droga de escolha juntamente com a flucitosina (100 mg/kg/dia), ambas em doses elevadas por 2 semanas. Após o término da fase de indução, é iniciada a fase de consolidação, com o uso de fluconazol 400 mg/dia de 8-10 semanas, com redução posterior de sua dose para 200 mg/dia como forma de manutenção (Perfect et al, 2010). Se o uso correto de TARV for iniciado com reconstituição da imunidade desses pacientes, é possível interromper a fase de manutenção em determinado período do tratamento (Spec e Powderly, 2018).

Infelizmente, o tratamento padrão tem algumas limitações consideráveis. Devido ao elevado custo da flucitosina e as condições de armazenamento da anfotericina B muitos países subdesenvol-



Estudos em Neurologia

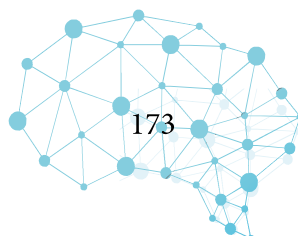
vidos não possuem essa terapia de escolha, optando pela terapêutica com fluconazol. Como mostrado em alguns estudos, esse antimicrobiano não é o ideal para a meningite criptocócica na fase de indução, com apenas 50% dos pacientes respondendo ao tratamento (Powderly, 1996). Essa medicação apesar do número pequeno de efeitos colaterais e da boa penetração em LCR, não é a melhor escolha como monoterapia, mas mesmo assim ainda é uma alternativa a anfotericina B e a flucitosina nas diretrizes (Perfect et al., 2010).

Como qualquer outra terapia, a da meningite criptocócica possui alguns efeitos adversos. Anemia, hipocalcemia, nefrotoxicidade, elevação dos níveis de aminotransferase, neutropenia, toxicidade hematológica, creatinina elevada e infecções oportunistas são algumas das inúmeras complicações dessa terapêutica, por isso são necessários cuidados intensivos diante do uso dessas medicações, devido a imunodepressão que os pacientes se encontram no momento do tratamento (Day et al., 2013).

A drenagem do LCR deve ser indicada sempre quando a pressão de abertura for maior que 25 cmH₂O. Esse tipo de tratamento deve ser realizado repetidamente com punções lombares ou por meio de um shunt ventrículo-peritoneal (Liliang et al., 2002). O uso de acetazolamida para reduzir essa pressão não demonstrou benefícios, devido ao risco de acidose metabólica quando introduzida na terapêutica (Newton et al., 2002). Invariavelmente, a glicocorticoterapia não teve uma boa resposta também (Beardsley et al., 2016).

Inúmeros outros tratamentos se encontram em estudo na tentativa de melhorar o prognóstico desses pacientes, mas nenhum outro demonstrou ainda ser eficaz como o uso desses antimicrobianos já padronizados.

PROGNÓSTICO



Estudos em Neurologia

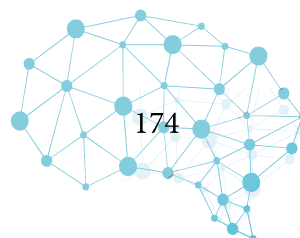
O índice de mortalidade em pacientes vivendo com o vírus HIV e infectados pelo criptococo é de 13-19% em 90 dias, quando a infecção é conduzida em países desenvolvidos (Brizendine et al., 2013; Spec et al., 2016), e de quase 45% naqueles países com poucos recursos (Beardsley et al., 2016).

As variáveis envolvidas no desfecho estão associadas ao hospedeiro e à doença clínica em si. Foi demonstrado que a pressão de abertura do líquido inicialmente nesses pacientes, refletiam em uma das manifestações, no caso a hipertensão intracraniana, além de ser considerada um indicador para a ocorrência de alguns dos sintomas como cefaleia e a perda auditiva, como também nas taxas de mortalidade (Graybill et al., 2000).

Alguns fatos clínicos prévios à infecção criptocócica estiveram relacionados à morte precoce, como perda de peso anterior, escala de coma de Glasgow menor que 13 e hipoalbuminemia (Pittsuttithum et al., 2001). A contagem de leucócitos no líquido cefalorraquidiano menor que 20 células/mm³, uma alta carga de antígeno criptocócico no LCR e uma fungemia também estiveram relacionados a um pior prognóstico (Powderly, 2000).

CONSIDERAÇÕES FINAIS

Apesar de a criptococose e sua manifestação no SNC (meningoencefalite criptocócica) serem patologias associadas àquelas que levam a imunossupressão ao indivíduo, ela apresenta um papel especialmente importante naqueles com HIV, pois essa micose é a que apresenta maior morbidade nessa população. Com relação à mortalidade, apresenta-se de forma desigual em países desenvolvidos e subdesenvolvidos e a escolha do tratamento inicial impacta diretamente nesse índice. Vale destacar que, apesar de a clínica da criptococose ser plural e, por vezes, intrinsecamente o diagnóstico, a sua apresentação central (meningoencefalite) é a principal ponte para o diagnóstico em pacientes com



HIV por ser a primeira doença a manifestar-se nessa amostra. Outro ponto é a descoberta do teste imunocromatográficos (LFA) e os resultados promissores que este revela aos países economicamente carentes. Assim, é importante que se continuem os estudos em torno da criptococose a fim de traçar novas estratégias para a redução da alta taxa de mortalidade dessa mazela, principalmente nas nações desabastecidas de recursos.

REFERÊNCIAS BIBLIOGRÁFICAS

Azambuja, Aline et al (2018), “Cryptococcal Meningitis: A Retrospective Cohort of a Brazilian Reference Hospital in the Post-HAART Era of Universal Access”, *Canadian Journal of Infectious Diseases and Medical Microbiology*, 2018. Consultado a 25.04.2021, em <https://www.ncbi.nlm.nih.gov/pmc/articles/PMC6093042/pdf/CJIDMM2018-6512468.pdf>.

Beardsley, Justin et al (2016), “Adjunctive Dexamethasone in HIV-Associated Cryptococcal Meningitis”, *The New England Journal of Medicine*, 374, 542-554. Consultado a 25.04.2021, em <https://www.nejm.org/doi/10.1056/NEJMoa1509024>.

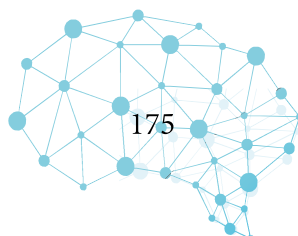
Braude, Abraham et al (1986), “*Infectious Diseases and Medical Microbiology*”, Philadelphia: WB Saunders Company, 564-570; [5º ed.]

Brizendine, Kyle et al (2013), “Predictors of mortality and differences in clinical features among patients with cryptococcosis according to immune status”, *Plos One*, 8(3), e60431. Consultado 25.04.2021, em <https://www.ncbi.nlm.nih.gov/pmc/articles/PMC3608592/pdf/pone.0060431.pdf>.

Casadevall, Arturo et al (2000), “Melanin and virulence in *Cryptococcus neoformans*”, *Current Opinion in Microbiology*, 3(4), 354-358. Consultado a 25.04.2021 em: [https://doi.org/10.1016/S1369-5274\(00\)00103-X](https://doi.org/10.1016/S1369-5274(00)00103-X).

Chayakulkeeree, Methee; Perfect, John (2006), “Cryptococcosis”, *Infectious Disease Clinics of North America*, 20(3), 507-544. Consultado a 25.04.2021, em <https://www.sciencedirect.com/science/article/abs/pii/S0891552006000602?via%3Dihub>.

Day, Jeremy et al (2013), “Combination Antifungal Therapy for Cryptococcal Meningitis”, *The new*



england journal of medicine, 368(14), 1291-1302. Consultado a 25.04.2021, em <https://www.nejm.org/doi/full/10.1056/nejmoa1110404>.

Firacative, Carolina et al (2018), “The status of cryptococcosis in Latin America”, *Memórias do Instituto Oswaldo Cruz*, 113(7), 1-23. Consultado a 25.04.2021, em <https://www.scielo.br/pdf/mioc/v113n7/0074-0276-mioc-113-7-e170554.pdf>.

Gazzoni, Alexandra Flávia et al (2010), “Unusual morphologies of *Cryptococcus* spp. in tissue specimens: report of 10 cases”, *Instituto de Medicina Tropical de São Paulo*, 52(3), 145-149. Consultado a 20.04.2021, em https://www.scielo.br/scielo.php?script=sci_arttext&pid=S0036-46652010000300006.

Graybill, John et al (2000), “Diagnosis and management of increased intracranial pressure in patients with AIDS and cryptococcal meningitis”, *Clinical Infectious Diseases*, 30(1), 47-54. Consultado a 25.04.2021, em <https://doi.org/10.1086/313603>.

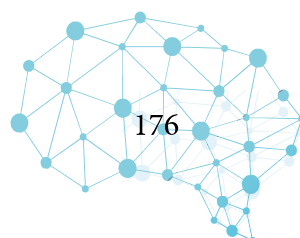
Hajjeh, Rana et al (1999), “Cryptococcosis: Population-Based Multistate Active Surveillance and Risk Factors in Human Immunodeficiency Virus—Infected Persons”, *The Journal of Infectious Diseases*, 179(2), 449-454. Consultado a 20.04.2021, em <https://academic.oup.com/jid/article/179/2/449/1000299>.

He, Jiang et al (2016), “P1028 Comparing 2 strategies for selecting low density SNPs for imputation-mediated, multiple-trait genomic prediction in a U.S. Holstein population”, *Journal of Animal Science*, 94(4), 28-29. Consultado a 25.04.2021, em https://academic.oup.com/jas/article-abstract/94/suppl_4/28/4740894?redirectedFrom=fulltext.

Jackson, Arthur; Van der Horst, Charles (2012), “New Insights in the Prevention, Diagnosis, and Treatment of Cryptococcal Meningitis”, *AIDS Rep.*, 9 (3): 267-77. Consultado a 20.04.2021, em <https://pubmed.ncbi.nlm.nih.gov/22763808/>.

Knoke, Manfred; Schwesinger, Gunther (1994), “One hundred years ago: the history of cryptococcosis in Greifswald. Medical mycology in the nineteenth century”, *Mycoses*, 37(7-8), 229-233. Consultado a 20.04.2021, em <https://doi.org/10.1111/j.1439-0507.1994.tb00418.x>.

Kwon-Chung, Kyung; Rhodes, Julia (1986), “Encapsulation and Melanin Formation as Indicators of Virulence in *Cryptococcus neoformans*”, *Infection and Imunity*, 51(1), 218-223. Consultado a 25.04.2021, em <https://iai.asm.org/content/iai/51/1/218.full.pdf>.



Liliang, Po-Chou (2002), “Use of ventriculoperitoneal shunts to treat uncontrollable intracranial hypertension in patients who have cryptococcal meningitis without hydrocephalus”, *Clinical Infection Diseases*, 34(12), E64-8. Consultado a 25.04.2021, em <https://doi.org/10.1086/340525>.

Makadzange, Azure T; Mchugh, Grace (2014), “New Approaches to the Diagnosis and Treatment of Cryptococcal Meningitis”, *Seminars in Neurology*, 34 (01): 047-060. Consultado a 20.04.2021, em <https://ew7re4harkvb6xxgmc375wyhue-adv7ofecxzh2qqi-thieme-connect-de.translate.google.com/products/ejournals/html/10.1055/s-0034-1372342#JR00912-2>.

Maziarz, Eileen; Perfect, John (2016), “Cryptococcosis”, *Infect Dis Clin North Am*, 30(1), 179-206. Consultado a 20.04.2021, em <https://www.ncbi.nlm.nih.gov/pmc/articles/PMC5808417/>.

Mitchell, Thomas; Perfect, John (1995), “Cryptococcosis in the Era of AIDS—100 Years after the discovery of *Cryptococcus neoformans*”, *Clinical Microbiology Reviews*, 8(4), 515-548. Consultado a 25.04.2021, em <https://cmr.asm.org/content/cmr/8/4/515.full.pdf>.

Neuville, Ségolène et al (2002), “Physiopathology of meningoencephalitis caused by *Cryptococcus neoformans*”, *Annales de Medecine Interne*, 153(5), 323-328. Consultado a 25.04.2021, em <https://pubmed.ncbi.nlm.nih.gov/12442078/>.

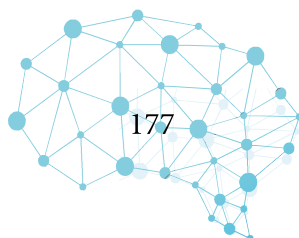
Sabetta, James; Andriole, Vincent (1985), “Cryptococcal infections of the central nervous System”, *Medical Clinics of North America*, 69(2), 333-344. Consultado a 25.04.2021, em <https://www.sciencedirect.com/science/article/abs/pii/S002571251631046X?via%3Dihub>.

Spec, Andrej et al (2016), “End-stage liver disease is a strong predictor of early mortality in cryptococcosis”, *Open Forum Infectious Diseases*, 3(1), ofv197. Consultado a 25.04.2021, em <https://www.ncbi.nlm.nih.gov/pmc/articles/PMC4730110/pdf/ofv197.pdf>.

Spec, Andrej; Powderly, William (2018), “Cryptococcal meningitis in AIDS”, *The Neurology of HIV Infection*, 152(3), 139-150. Consultado a 20.04.2021, em <https://www.sciencedirect.com/science/article/pii/B9780444638496000116?via%3Dihub>.

Steen, Barbara et al (2002), “Temperature-regulated transcription in the pathogenic fungus *Cryptococcus neoformans*”, *Genome Research*, 12(9), 1386-1400. Consultado a 25.04.2021, em <https://www.ncbi.nlm.nih.gov/pmc/articles/PMC186651/pdf/05X.pdf>.

Park, Benjamin et al (2009), “Estimation of the current global burden of cryptococcal meningitis among persons living with HIV/AIDS”, *AIDS*, 23, 525-530. Consultado a 20.04.2021, em <https://>



journals.lww.com/aidsonline/Fulltext/2009/02200/Estimation_of_the_current_global_burden_of.12.aspx.

Sun, Feng et al (2020), “A study for precision diagnosing and treatment strategies in difficult-to-treat AIDS cases and HIV-infected patients with highly fatal or highly disabling opportunistic infections: Study protocol for the optimal early intervention for cryptococcal antigenemia in HIV-infected patients”, *Medicine*, 99(44), 1-6. Consultado a 25.04.2021, em <http://dx.doi.org/10.1097/MD.00000000000022874>.

Perfect, John et al (1987), “Effects of antifungal agents and gamma interferon on macrophage cytotoxicity for fungi and tumor cells”, *The Journal of Infectious Diseases*, 156(2), 316-323. Consultado a 25.04.2021, em <https://academic.oup.com/jid/article=-abstract156/2/316/817461/?redirectedFrom=fulltext>.

Perfect, John et al (2010), “Clinical Practice Guidelines for the Management of Cryptococcal Disease: 2010 Update by the Infectious Diseases Society of America”, *Clinical Infectious Diseases*, 50(3), 291-322. Consultado a 25.04.2021, em <https://doi.org/10.1086/649858>.

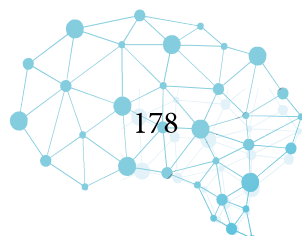
Pitisuttithum, Punnee et al (2001), “A Prospective Study of AIDS-associated Cryptococcal Meningitis in Thailand Treated with High-dose Amphotericin B”, *Journal of Infection*, 43(4), 226-233. Consultado a 25.04.2021, em <https://doi.org/10.1053/jinf.2001.0916>.

Powderly, William (1993), “Cryptococcal meningitis and AIDS”, *Clinical Infection Diseases*, 17(5), 837-842. Consultado a 20.04.2021, em <https://academic.oup.com/cid/article-abstract/17/5/837/320496?redirectedFrom=fulltext>.

Powderly, William (1996), “Recent Advances in the Management of Cryptococcal Meningitis in Patients with AIDS”, *Clinical Infection Diseases*, 22(2), S119–S123. Consultado a 25.04.2021, em https://doi.org/10.1093/clinids/22.Supplement_2.S119.

Powderly, William (2000), “Current Approach to the Acute Management of Cryptococcal Infections”, *Journal of Infection*, 41(1), 18-22. Consultado a 25.04.2021, em <https://doi.org/10.1053/jinf.2000.0696>.

Rajasingham, Radha et al (2017), “Global burden of disease of HIV-associated cryptococcal meningitis: an updated analysis”, *The Lancet Infectious Diseases*, 17(8), 873-881. Consultado a 25.04.2021, em <https://www.ncbi.nlm.nih.gov/pmc/articles/PMC5818156/pdf/nihms886671.pdf>.



Estudos em Neurologia

van Duin, David et al (2002), “Melanization of *Cryptococcus neoformans* and *Histoplasma capsulatum* reduces their susceptibilities to amphotericin B and caspofungin”, *Antimicrob Agents Chemother*, 46(11), 3394-3400. Consultado a 25.04.2021, em <https://www.ncbi.nlm.nih.gov/pmc/articles/PMC128748/pdf/0533.pdf>.

Wang, Jinlin et al (2015), “The Role of *Cryptococcus* in the Immune System of Pulmonary Cryptococcosis Patients”, *Plos One*, 10(12), e0144427. Consultado a 25.04.2021, em <https://journals.plos.org/plosone/article?id=10.1371/journal.pone.0144427>

