

# RUPTURA DE LIGAMENTO CRUZADO CRANIAL NO CÃO E SUA RESOLUÇÃO ATRAVÉS DA TÉCNICA CIRURGICA TPLO – RELATO DE CASO

## CRANIAL CRUCIATE LIGAMENT RUPTURE IN THE DOG AND ITS RESOLUTION USING THE SURGICAL TECHNIQUE TPLO - CASE REPORT

Lucas Gomes Vespoli<sup>1</sup>

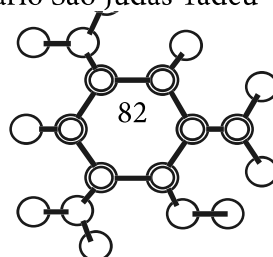
Giovana Alcantara Garcia<sup>2</sup>

**Resumo:** Sabe-se que o ligamento cruzado cranial é um dos principais estabilizadores do joelho, e suas alterações podem trazer complicações ao animal, sendo inclusive a ruptura de ligamento cruzado cranial, classificada como uma das maiores afecções em membro pélvico nos cães. Seu diagnóstico é feito através de uma consulta minuciosa e no exame físico a realização dos testes de gaveta e compressão tibial, porém como diagnóstico confirmativo utiliza-se exames complementares de imagem para melhor visualização de problemas suspeitos. No seu tratamento estão inclusos tratamentos conservativos e cirúrgicos, sendo que no cirúrgico estão os de técnicas extracapsulares, intracapsulares e as osteotomias corretivas, esta última sendo mais moderna e segura com o que se diz respeito a uma possível recidiva e degeneração articular futura, pois trata-se de procedimentos nos quais modifica-se a anatomia óssea, devolvendo estabilidade e função ao membro. Contudo a escolha de tratamento sempre é feita individualmente para cada paciente. Dessa forma, o presente estudo possui como objetivo relatar o caso de um paciente com ruptura do ligamento cruzado cranial e a técnica cirúrgica TPLO como solução, a fim de contribuir com avanços na área de ortopedia. As informações foram

---

1 Discente do Centro Universitário São Judas Tadeu – Campus UNIMONTE

2 Discente do Centro Universitário São Judas Tadeu – Campus UNIMONTE



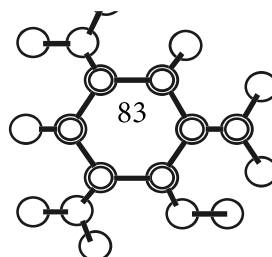
obtidas por meio de acompanhamento e revisão do prontuário do paciente, registro fotográfico dos exames pelo qual o paciente foi submetido e revisão de literatura em artigos das plataformas Scielo e Google Acadêmico.

**Palavras-chave:** ligamento cruzado cranial. Joelho. Membro pélvico. Degeneração articular. Cão.

**Abstract:** It is known that the cranial cruciate legament is one of the main stabilizers of the knee, and problems in it can bring complications to the animal, including the rupture of the cranial cruciate ligament, which is classified as one of the biggest diseases in the pelvic limbs in dogs. Its diagnosis is made through a thorough consultation and, during the physical exam, the drawer and tibial compression tests. However, as a confirmatory diagnosis, complementary imaging exams are used for a better visualization of suspicious problems. Conservative and surgical treatments are included in its treatment, where the surgical ones include extracapsular, intracapsular, and corrective osteotomies, the latter being the most modern and safest in terms of possible relapse and future joint degeneration, because they are procedures that modify the bone anatomy, restoring stability and returning function to the limb; however, the choice of treatment is always made individually for each patient. Thus, the present study aims to report the case of a patient with rupture of the cranial cruciate ligament and the TPLO surgical technique as a solution, in order to contribute to advances in the field of orthopedics. The information was obtained through follow-up and review of the patient's medical record, photographic record of the exams for which the patient was submitted, and literature review in articles on the Scielo and Google Academic platforms.

**Keywords:** cranial cruciate ligament. Knee. Pelvic limb. Joint degeneration. Dog

## INTRODUÇÃO

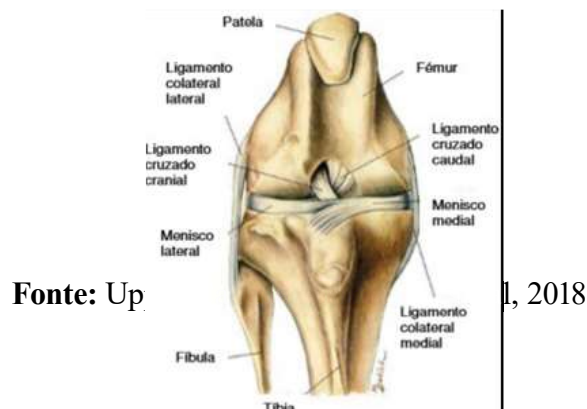

Em 1926, foi relatado por Carlin pela primeira vez na medicina veterinária a ruptura do ligamento cruzado cranial (RLCCr), entretanto, somente no ano de 1952, a primeira técnica de reconstituição desse ligamento foi desenvolvida em cães por Paatsama. Desde então, inúmeros procedimentos cirúrgicos foram sendo pesquisados, desenvolvidos, descritos e aplicados (ARNOCZY,1985).

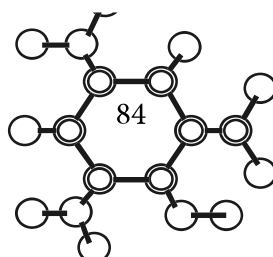
A ruptura do ligamento cruzado cranial (RLCCr), é a causa mais frequente de claudicação do membro posterior no cão, devido ao fato de estas estruturas desempenharem papel crucial na manutenção da estabilidade do joelho durante toda a amplitude de movimento, podendo essa condição muitas vezes ser bilateral (DURANA , 2009; HOULTON , 2008).

O joelho (figura 1) é uma articulação sinovial, com duas articulações funcionalmente distintas: a articulação femorotibial, que tem como função primária dar suporte ao peso corpóreo, e a articulação femoropatelar que por sua vez é responsável pela função de extensão do membro, auxiliada com a musculatura do quadríceps (VASSEUR, 1998).

**Figura 1-** Anatomia da articulação do joelho



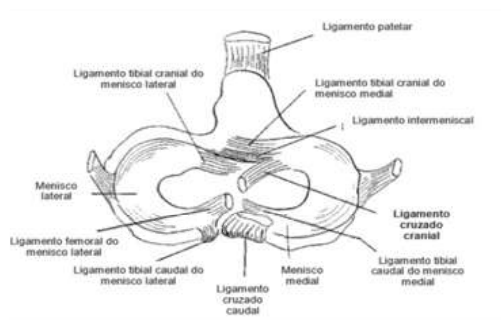
Segundo (KONIG; LIEBICH, 2002) a articulação femoropatelar é do tipo troclear, na qual



a parte mais ampla da patela se articula com a tróclea do fêmur, permitindo deslizamento da patela a cada movimento da articulação do joelho.

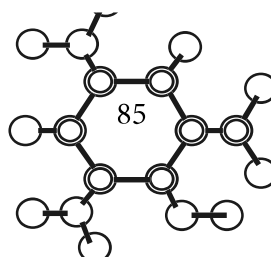
Estão também relacionados com a articulação femorotibiopatelar quatro ossos sesamóides: a patela, as duas fabelas lateral e medial e o sesamóide do músculo poplíteo (VASSEUR, 2003). Interpostos entre os côndilos femorais e o platô tibial encontram-se dois meniscos lateral e medial que se caracterizam por serem estruturas fibrocartilagosas localizadas entre a superfície articular do fêmur e da tíbia em forma de meia-lua (figura 2). ancorado no platô tibial pelos ligamentos menisco-tibiais cranial e caudal.

**Figura 2 - Vista Proximal Dos Meniscos e Platô Tibial**



A união dos ligamentos meniscotibiais craniais se dá pelo pequeno ligamento intermeniscal, o qual é importante ponto de referência, devido a sua localização sobrejacente à inserção tibial do ligamento cruzado cranial e por isso pode ser usado para fixação de enxertos utilizados para reconstrução deste ligamento (VASSEUR,1998).

Os meniscos participam na absorção de energia e transferência de forças pela articulação, na estabilização articular por aprofundamento das superfícies articulares do platô tibial e na lubrificação da articulação (ARNOCZY, 1981; PAATSAMA, 1954).



## *Estudos em Ciências*

Já com relação aos ligamentos os principais responsáveis pelo suporte da estrutura do joelho são os ligamentos colaterais (medial e lateral) e os cruzados (cranial e caudal). Os ligamentos colaterais são completamente extracapsulares e limitam os movimentos varo e valgo da tíbia, principalmente na extensão, flexão os cruzados são mais importantes neste controle. O ligamento cruzado caudal (LCCd) previne a translação caudal da tíbia em relação ao fêmur (movimento de gaveta caudal) e ajuda a limitar a rotação interna da tíbia, por sua vez o ligamento cruzado cranial (LCCr), tem como principais funções conter o movimento de gaveta cranial e a hiperextensão do membro, assim como limitar a rotação interna da tíbia e prevenir movimento varo e valgo em excesso enquanto o joelho está fletido (VASSEUR, 2003).

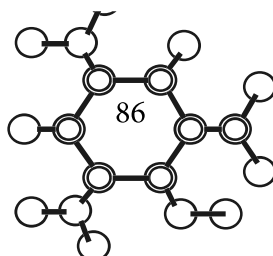
Lesão ou ruptura do LCCr, a articulação torna-se instável, levando quase sempre ao desenvolvimento progressivo de osteoartrite, que muitas vezes resulta em dano secundário do menisco (FOSSUM, 2014).

A RLCCr pode afetar animais de qualquer idade, sexo ou raça. Embora, a maior parte dos animais apresentados para tratamento desta patologia sejam cães de raças grandes mais frequentemente do que em raças pequenas, verificando-se uma relativa predisposição em certas raças como Rottweiler, Bullmastiff, Chow-Chow e Labrador Retriever (FOSSUM, 2005; VASSEUR, 1993).

A maioria das lesões no RLCCr está relacionada com alterações degenerativas crônicas nos próprios ligamentos. A conformação anormal da tíbia, doenças imunomediadas e até mesmo a obesidade são condições que contribuem para a degeneração do ligamento cruzado cranial (BUQUERA 2002). Contudo pode ocorrer ruptura aguda que é causada pela hiperextensão ou rotação da articulação, sendo essa condição mais rara (DURANA, 2009).

Sinal patognomônico da lesão é o movimento de gaveta positivo (figura 3), exame físico que se caracteriza por movimento crânio-caudal excessivo da tíbia em relação ao fêmur (FOSSUM, 2014).

Os tratamentos para a lesão de RLCCr são separados em conservadores ou cirúrgicos. Sendo as conservadoras influenciadas por alguns fatores importantes, como idade do animal, porte corpó-



reo, presença de obesidade, atividades destinadas à rotina do animal, problemas ortopédicos ou clínicos concomitantes e cooperação do proprietário (SLATTER, 2007). Sendo a cirurgia recomendada para todos os cães, pois acelera a taxa de recuperação e potencializa a função (SCHWARZ, 2003).

Os tratamentos cirúrgicos na atualidade são separados em três grupos: técnicas intracapsulares, técnicas extracapsulares e osteotomias corretivas. Onde as intracapsulares substituem o ligamento rompido por tecido autógeno ou sintético, as extracapsulares tensionam os tecidos periarticulares com o objetivo de devolver a estabilidade articular, já as osteotomias corretivas objetivam alterar a biomecânica do joelho na tentativa de obter melhor distribuição das forças e gerar estabilidade dinâmica na articulação, sendo estes tipos de técnicas priorizadas por muitos cirurgiões (KIM, 2008; FOSSUM, 2014).

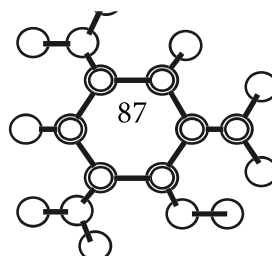
Apesar de vários autores relatarem resultados satisfatórios obtidos através de técnicas extra e/ou intra-articulares para resolução da lesão, sendo inclusive menos agressivas para o paciente, estas não conseguem em longo prazo manter a estabilidade, impedir a osteoartrite e a ruptura meniscal tardia (KIM, 2008).

A mais recente técnica de estabilização dinâmica é a TTO (Triple Tibial Osteotomy), que resulta de uma combinação da TPLO (Tibial Plateau Leveling Osteotomy) e da TTA (Tibial Tuberosity Advancement) (HOULTON, 2008).

Contudo a escolha do tratamento deve variar de paciente para paciente, optando sempre pela técnica mais eficaz e satisfatória para o mesmo, sendo assim a escolha aplicada neste trabalho foi a técnica de estabilização dinâmica denominada por TPLO, pois traria resultados mais eficazes para o paciente em questão e tendo em vista que segundo (SLOCUM, 1993; PRIDDY et al., 2003) é uma das técnicas mais eficaz e segura para resolução do problema.

## **RELATO DE CASO**

Foi atendido um paciente da espécie canina, srd, macho, com 3 anos e pesando 24kg com



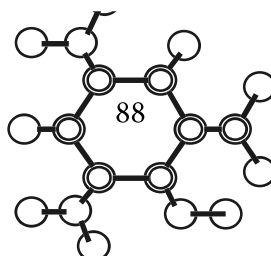
## *Estudos em Ciências*

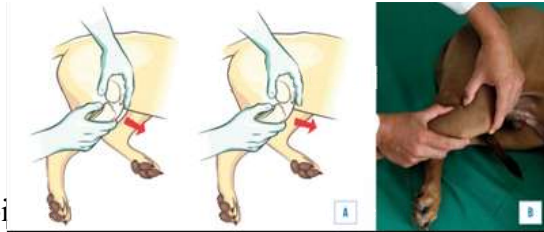queixa principal de claudicação do membro pélvico direito, onde a tutora relatou que o paciente, que por sua vez é bem ativo, estava brincando com sua bolinha, quando ele pulou para pegá-la e deu um grito, parando de apoiar o membro na mesma hora do ocorrido, porém devido ao horário (foi na noite anterior a consulta), não o levou ao veterinário.

No exame físico geral o veterinário que realizava o atendimento observou que o paciente tinha um andar de pinça relutando para apoiar o membro afetado no chão mesmo em estação, tendo inclusive alteração de postura ao sentar já que ele sentava com o membro em abdução, porém devido às alterações comportamentais do paciente, incluindo agressividade e resistência ao ter o membro afetado examinado o veterinário optou por fazer medicações intramuscular-IM com o intuito de diminuir possível dor e desconforto do paciente. Foi feito Maxicam na dose de (0,1mg/kg), Dipirona na dose de (25mg/kg) e Tramadol na dose de (2mg/kg), e aguardado 30 minutos para efeito da medicação.

Aguardado esse tempo voltamos para realização do exame físico, onde o paciente ainda apresentava desconforto, porém menos agressividade, ao palpar-se o membro foi constatado que tinha um edema na região do joelho, assim o veterinário sugeriu fazermos um “teste de gaveta”, no qual deu positivo e foi realizado com o paciente em decubito lateral, deixando o membro não afetado apoiado na mesa, então o veterinário se posicionou atrás do paciente, colocando seu dedo polegar atrás da fabela, indicador sobre a patela e os dedos restantes envolvendo a coxa estabilizando o fêmur do paciente. Com a outra mão posicionada na tíbia, levando o polegar atrás da cabeça da fibula e o indicador na crista da tíbia com os dedos restantes em cima da diáfise tibial, exercendo uma força crânio-caudal desta tíbia, no qual a força maior deve ser exercida pelo dedo polegar que está apoiado atrás da fibula (figura 3).

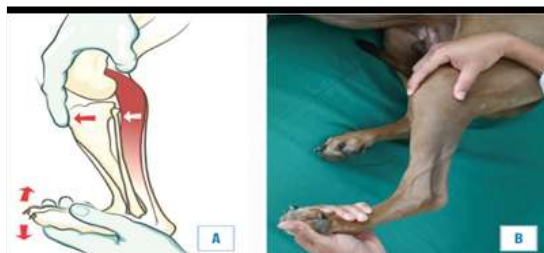
**Figura 3 - Teste De Gaveta**





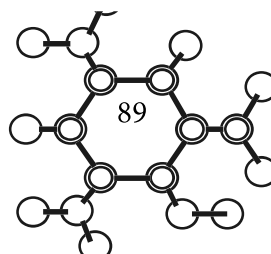
Após este exame foi realizado teste de compressão tibial que também é realizado com o cão em decubito lateral deixando o membro não afetado apoiado na mesa, onde o veterinário posicionou o dedo indicador de uma das mãos ao longo da crista da tibia, enquanto o polegar e os dedos restantes seguraram o fêmur distal (figura 4). O dedo indicador é utilizado para aplicar pressão dirigida, caudalmente contra a crista da tibia enquanto a mão oposta segura a extremidade do membro do animal, flexionando e estendendo o jarrete.

**Figura 4 - Teste De Compressão Tibial**



Desta forma a principal suspeita seria uma ruptura de ligamento cruzado cranial, porém devido aos diagnósticos diferenciais (luxação de patela, ruptura do ligamento cruzado caudal), deveria ser solicitado um exame de raio-x para possível confirmação da suspeita diagnóstica.

No exame de raio-x foram feitas as seguintes projeções: decúbito lateral com incidência médio-lateral e decúbito dorsal com incidência crânio-caudal (figuras 5 e 6), no qual foi constatado um deslocamento cranial de eminência intercondilar em relação aos côndilos do fêmur direito, esclerose

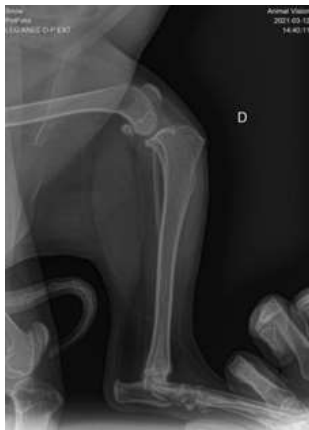



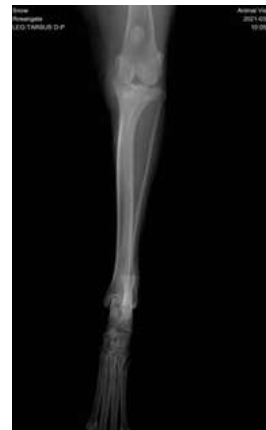## Estudos em Ciências

do osso subcondral da face medial do côndilo medial direito, efusão articular com preservação anatômica topográfica da patela direita. Dando como achado radiográfico a ruptura do ligamento cruzado cranial direito com osteocondrose do côndilo medial direito. Sendo assim fechando um diagnóstico e pelas imagens sugerido um encaminhamento ao ortopedista.

**Figura 5** - Incidência médio Lateral

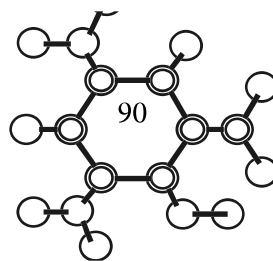


**Figura 6** - Incidência crânio caudal



**Fonte:** Imagem gentilmente cedida por Animal Vision. Que por sua vez sugeriu um tratamento cirúrgico já que esse tipo de tratamento acelera a recuperação do paciente, no qual foi optado pela técnica de osteotomia corretiva a TPLO, combinando dia, explicado riscos e expectativas do resultado cirúrgico no paciente para a tutora o cão foi encaminhado para casa com uma tala de conforto e as medicações mesmas passadas no seu atendimento com o clínico geral, tendo sua cirurgia marcada para o dia 12/03/2021.

No dia marcado para cirurgia foi feito a medicação pré-anestésica com Morfina (0,5mg/kg/IM) dexmedetomidina (3 mcg/kg/IM) e ketamina (1 mg/kg/IM) na sua dose analgésico e não dissociativa, indução feito com propofol em bolus e fentanil (5 mcg /kg/EV), feito epidural com lidocaína para paciente não sentir dor durante o procedimento e manutenção com isoflurano.

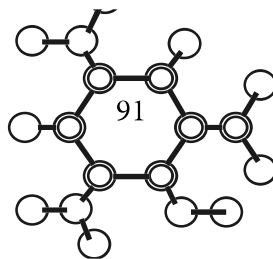
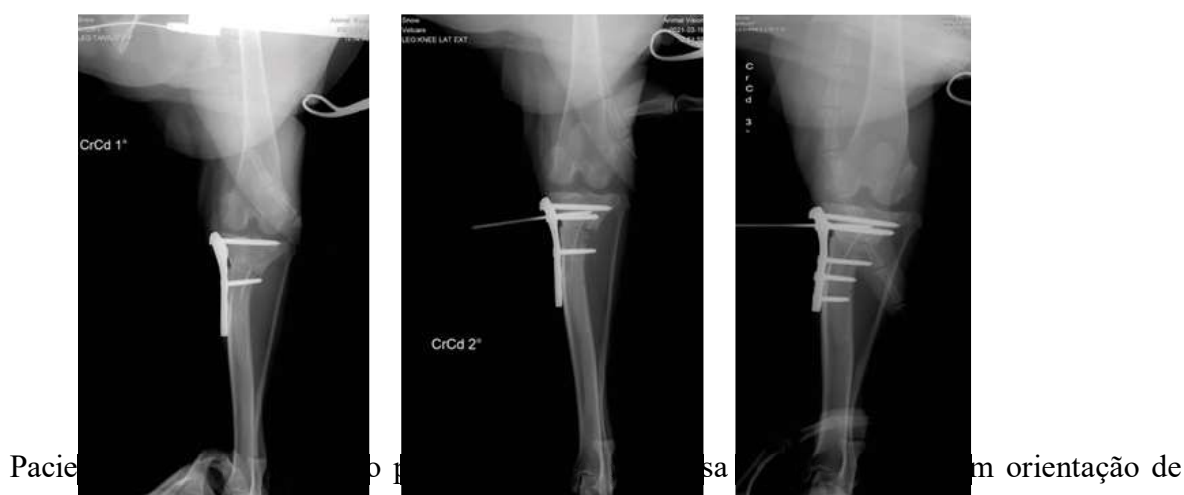

## *Estudos em Ciências*

Durante o procedimento da TPLO foi feito o ângulo de correção (previamente calculado), feito a incisão cutânea em cima da patela seguindo até abaixo da crista da tibia, seguido de rebatimento da musculatura adjacente para localizar o ligamento colateral medial que serve como guia para encontrar o ligamento cruzado cranial, foi fixado o guia específico para TPLO no platô tibial ao terço distal da diáfise seguido da colocação de compressa estéril húmida com soro entre o músculo poplíteo e o osso de maneira a proteger tanto o músculo como a artéria e a veia poplíteas, durante a osteotomia. Submetendo a osteotomia com serra e lâmina circular e rotacionado até obtenção do ângulo de 5° segundo descrito por (SLOCUM; DEVINE-SLOCUM, 1998).

Após isso foi chamado o profissional de imagem para confirmação do ângulo e posicionamento dos pinos e parafusos, no qual foram feitos 3 exames de imagem no trans operatório, a fim de acompanhar essa angulação de placa, osso, pinos e parafusos (figuras 7, 8 e 9). Confirmando angulação e êxito na cirurgia as estruturas de tecido mole foram relacionadas topograficamente a sua anatomia habitual seguido de uma sutura no tecido cutâneo.

**Figura 7, 8 e 9 - Incidência crânio caudal transcirúrgica**

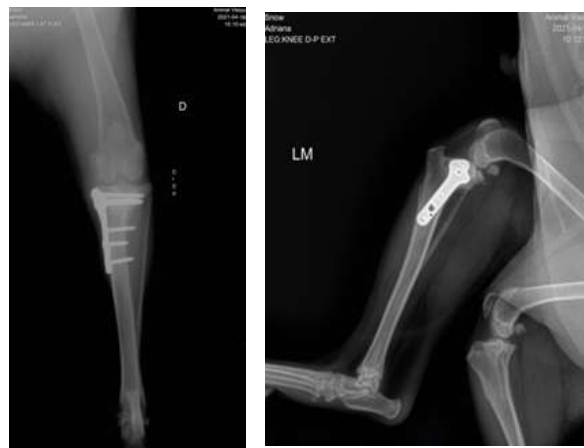

cuidados posteriores à cirurgia e combinado o retorno após 30 dias do procedimento para acompanhamento médico e progressivo da cirurgia.

**Fonte:** Imagem gentilmente cedida por Animal Vision

Ao fim dos 30 dias previstos o paciente retornou para realização de uma nova radiografia de controle (figura 10 e 11), no qual foi constatado um ótimo alinhamento ósseo com ausência de instabilidade ou rejeição óssea de parafusos ou placa metálica, além de observado que o paciente já apoiava bem o membro no chão tendo assim uma devolução de função ao mesmo e qualidade de vida ao paciente, contudo seguiu a orientação de restrição de locomoção ao paciente até total consolidação óssea.

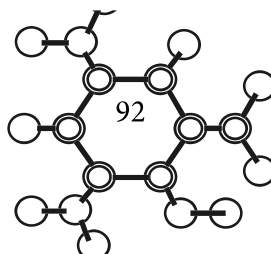
**Figura 10 e 11 - Pós Cirúrgico Após 30 Dias**



## **DISCUSSÃO**

**Fonte:** Imagem gentilmente cedida por Animal Vision

A ruptura de ligamento cruzado cranial é uma das afecções articulares mais comuns e corriqueiras na clínica médica veterinária, principalmente na espécie canina, seguindo inclusive o que se diz na literatura de VASSEUR, 1993, contudo neste presente trabalho o paciente não tem uma raça



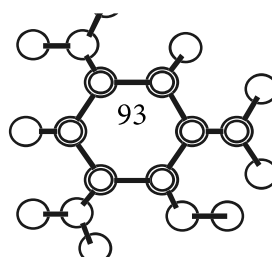
específica e sua (RLCCr) foi tida de forma aguda (traumática), o que segundo BUTTERWORTH, 2000 é a forma mais rara da doença.

No diagnóstico do problema foram utilizados alguns métodos citados na literatura de VASSEUR, 2002. Exame físico, histórico do animal, teste de gaveta e compressão tibial e exame radiográfico do membro afetado, contudo alguns exames complementares como ultra-sonografia, ressonância magnética e artroscopia citados por FOSSUM, 2005, para diagnóstico do problema não foram utilizados tanto por conta de custos, quanto pelo fato de ter sido fechado o diagnóstico sem a precisão destes exames. O que corriqueiramente ocorre na prática da medicina veterinária.

Já a escolha do tratamento sabe-se que existem os métodos conservadores e cirúrgicos, contudo neste presente trabalho foi utilizado o cirúrgico com a intenção de trazer melhores resultados para o paciente e evitar uma possível alteração degenerativa, problemas esses que segundo diz SCHWARZ, 2003 podem ocorrer quando optado pelo tratamento conservador. Dentre os métodos cirúrgicos existem os que estabilizam a articulação com uma reparação estática e aqueles que fazem a estabilização dinâmica, sendo o último método preferido entre os cirurgiões segundo descreve HOULTON, 2008, mesmo que os métodos de reparação estática sejam mais rápidos e menos agressivos que os de estabilização dinâmica, neles existem uma maior probabilidade de o paciente vir a apresentar uma recidiva do problema, além de não ser capaz de impedir uma osteoartrite ou ruptura meniscal após alguns anos segundo explica KIM, 2008.

Fatores esses importantes para a escolha da realização de uma estabilização dinâmica pela TPLO no paciente do presente trabalho, pois essa técnica é atualmente considerada, por muitos cirurgiões veterinários, como a melhor opção cirúrgica para a insuficiência do LCCr em cães de raça grande, com resultados clínicos excelentes em aproximadamente 90% dos pacientes, confirmação essa dada por SLOCUM, 1993; PRIDDY et al., 2003.

Dentre os fatores tidos como importantes no trans-cirúrgico, como um acompanhamento radiográfico progressivo visando observar a angulação óssea, ângulo esse que deve ficar em 5° graus,



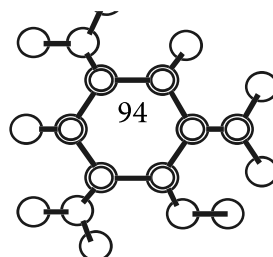
de forma a neutralizar o movimento cranial da tíbia e eliminar a instabilidade articular segundo relata HOULTON,2008, utilização de gaze úmida com solução fisiológica para proteção da musculatura adjacente e artéria e veia poplítea durante a osteotomia e até mesmo a escolha da placa, pinos e parafusos a serem utilizados, pois assim como relata FOSSUM, 2014 a escolha dos mesmos deve respeitar a estrutura óssea da sua fixação visando o êxito da TPLO, todas essas técnicas foram aplicadas e utilizadas no paciente descrito neste trabalho.

Sendo uma das técnicas mais seguras e modernas para correção do problema em LCCr a técnica de TPLO recebe essa titulação muito pelo fato da sua recuperação ser em muitos dos casos eficaz quando seguido todas as orientações e cuidados devolvendo inclusive a função do membro ao paciente que passa por esse tipo de procedimento em algumas semanas, o que não foi diferente com o paciente relatado no trabalho, pois em 30 dias quando teve seu retorno efetivado o mesmo já apresentava uma boa cicatrização óssea e apoiando o membro normalmente ao caminhar. Contudo sabe-se que a escolha para o tratamento afim de corrigir problemas no LCCr deve ser estudada separadamente para cada caso, levando em consideração todos os prós e contras de cada técnica para que se tenha qualidade de vida ao paciente que apresente esse tipo de enfermidade.

## **CONCLUSÃO**

Conclui-se que inúmeras técnicas foram sendo estudadas e aplicadas para correção da RLC-Cr com o passar dos anos, tendo as técnicas de correção dinâmica como as mais modernas e eficazes para resolução do problema atualmente, mesmo que nenhuma das citadas até o presente momento garanta que o paciente não venha a desenvolver uma DAD com o passar dos anos.

Contudo, a TPLO mesmo que apresente um alto custo e alto grau de complexidade vem tendo resultados excelentes ao que se diz respeito à devolução de função ao membro afetado, mantendo amplitude de movimento, ausência de dor e devolvendo inclusive qualidade de vida ao paciente em



poucas semanas após realização do procedimento.

Cuidados devem ser tomados e explicados sempre que o paciente venha a passar por esse procedimento, pois sua recuperação apesar de muito segura tem que ter um planejamento que respeite a fase de reabilitação dos tecidos e a técnica cirúrgica empregada na estabilização da articulação.

## **REFERÊNCIAS BIBLIOGRÁFICAS**

ARNOCZY, S.P. Cruciate ligament rupture and associate injuries: In: NEWTON, C.D.; NUNAMAKER, D.M. Textbook of small animal orthopaedics. Philadelphia: Lippincott;1985. p. 403-414

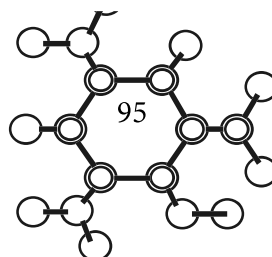
BUQUERA, L.E.C. et al.. Radiografia e macroscopia após estabilização extra-articular utilizando fásia lata, fio de poliéster trançado ou fio de poliamida para correção da ruptura do ligamento cruzado cranial em cães. Ciência rural, Santa Maria, v.32, n.1, p.73-78, 2002.

DURANA, J. N. Caracterização da clinica cirúrgica da ruptura do ligamento cruzado cranial em cães. Dissertação. Universidade de Lisboa, graduação em Medicina Veterinária, 2009

FOSSUM, T. W. et al (2005) “Artropatias”, Cirurgia de Pequenos Animais, 2ª edição, Roca, pp. 1103-1125

FOSSUM, T.W. Cirurgia de pequenos animais. 4ed. São Paulo:Elsevier, 2014; p. 1143-1315.

HOULTON, J.E.F. (2008). What’s new in cruciate disease. Proceedings of the Southern European Veterinary Conference, Barcelona, Spain, 17-19 October.



KIM SE, POZZI A, KOWALESKI MP & Lewis DD (2008). Tibial osteotomies for cranial cruciate ligament insufficiency in dogs. *Veterinary Surgery*, 37:111-125.

KÔNIG, H. E. & LIEBICH, H. G. (2002). Membros posteriores ou pélvicos (membra pelvina). In H. E. König & H. G. Liebich, *Anatomia dos animais domésticos – texto e atlas colorido – volume 1 aparelho locomotor*. (203-263).

PAATSAMA S (1954). The structure and histopathology of the canine meniscus. *American Journal of Veterinary Research*, 15:495.

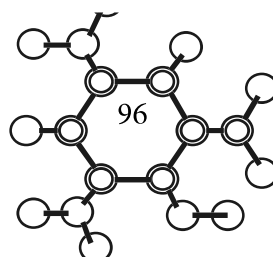
PRIDDY II N.H. et al. *Journal of the American Veterinary Medical Association*, Schaumburg, v.222, n.12, p.1726-1732, 2003.

SCHWARZ, P.D. Doença do ligamento cruzado cranial. In: TILLEY, L.P.; SMITH, F.W.K. *Consulta veterinária em 5 minutos*. 2.ed. São Paulo: Manole, p.596-597, 2003.

SLATTER, Douglas. *Manual de cirurgia de pequenos animais*. 3 ed. Manuele. Barueri, 2007.

SLOCUM, B.; SLOCUM, T. D. Tibial plateau leveling osteotomy for repair of cranial cruciate ligament rupture in the canine. *Veterinary Clinics of North America: Small Animal Practice*, Philadelphia, v. 23, n. 4, p. 777-95, 1993.

SLOCUM B & DEVINE-SLOCUM T (1998). Tibial plateau leveling osteotomy for cranial cruciate ligament rupture. In Bojrab, MJ (Ed): *Current Techniques in Small Animal Surgery*, 4th ed. Lea &



Febiger, Philadelphia, p1209.

VASSEUR, P.B. Articulação do joelho. In: SLATTER, D. Cirurgia de pequenos animais. 2 ed., v.2, São Paulo: Manole, 1998, cap. 137, p.2149-2201.

VASSEUR, P.B. (2003). Stifle joint. In D. Slatter, Textbook of small animal surgery. (3rd ed.). (pp. 2090-2133). USA: Saunders.

WHITEHAIR, J.; VASSEUR, P.B. Epidemiology of cranial cruciate ligament rupture in dogs. Journal of the American Veterinary Medical Association, 203:1016, 1993.

