

EDEMA INTERMITENTE PERSISTENTE PÓS PREENCHIMENTO FACIAL COM ÁCIDO HIALURÔNICO – RELATO DE CASO

PERSISTENT INTERMITTENT EDEMA AFTER FACIAL FILLER WITH HYALURONIC ACID – CASE REPORT

Paula Carvalho Vasconcelos¹

Felipe Vitorino²

Resumo: Objetivo: Relato de caso clínico de uma paciente que apresentou episódios de Edema intermitente persistente após preenchimento facial com ácido hialurônico. Método: As informações foram obtidas através de análise de prontuário, anamnese da paciente, análise de imagens e revisão de literatura sobre o assunto. Considerações finais: O caso relatado e publicações es-

tudadas levantam a discussão da importância do acompanhamento do paciente após procedimentos de preenchimento na face, diagnóstico correto dos eventos adversos bem como a condução e solução dos casos nos períodos iniciais.

Palavras-chaves: Preenchedores faciais. ETIP. Intercorrências.

1 Especialista em Endodontia pelo IMB Alfenas, MG; Graduada em Odontologia pela Universidade Federal de Alfenas

2 Cirurgião-dentista CRO/PR 29388 . Universidade UNOPAR. Prótese Dentária. Instituto Federal Paraná. Especialista em Harmonização Orofacial - Uningá - PR



Abstract: Objective: The study portrays the case of a patient who presented episodes of persistent intermittent edema after facial filling with hyaluronic acid. Method: Information was obtained through medical record analysis, patient anamnesis, image analysis and literature review. Final considerations: The case reported and publications discussion the importance of patient follow-up after procedures, correct diagnosis of adverse events, as well as the management and solution of cases in the initial periods.

Keywords: Facial fillers. ETIP. Adverse events.

INTRODUÇÃO

A busca por procedimentos cosméticos minimamente invasivos está crescendo rapidamente ao redor do mundo. A in-

jeção de ácido hialurônico (AH) está entre os procedimentos cosméticos mais populares para rejuvenescimento facial, utilizado para reestabelecer volume facial (TRINDADE DE ALMEIDA et al., 2017). O ácido hialurônico (HA) é um glicosaminoglicano não sulfatado (GAG) e uma parte essencial da pele (matriz extracelular), a presença diminuída de AH é considerada uma das principais características do envelhecimento da pele (ALEXANDRA BUHREN et al., 2018).

Apesar de os tratamentos estéticos possuírem perfil de segurança favorável, ocorreu um aumento nos processos jurídicos resultantes de tratamentos estéticos nos Estados Unidos. No Brasil, o número de procedimentos não cirúrgicos apresentou crescimento nos últimos anos devido não apenas ao maior número de opções de materiais para preen-



chimento disponíveis no mercado, mas também devido à maior quantidade de profissionais com permissão para executar esses procedimentos (BRASIL PARADA et al., 2016).

A maioria das complicações tem três causas: fatores relacionados ao paciente, fatores relacionados ao produto e fatores relacionados ao procedimento. É imprescindível fazer um histórico completo de doenças da pele, alergias, doenças sistêmicas, medicações atuais e procedimentos anteriores. Tais informações contribuem para evitar complicações mais graves (WITMANOWSKI; BŁOCHOWIAK, 2018). Caracterizando tipo e frequência de reações adversas a substâncias de preenchimento injetáveis, um recente estudo demonstrou que, embora as reações adversas fossem documentadas com todos os materiais preenchedores injetá-

veis, o tempo até a reação e o tipo de reação adversa variou entre os diferentes tipos de preenchedores (HARTMANN et al., 2015). Reações de hipersensibilidade de tipo tardias normalmente aparecem em média $14,6 \pm 5,27$ meses após a injeção; destes, reações do tipo granulomatoso são mais comuns (34,2%) (JOSEPH OVERMAN; WALDMAN, 2019).

Em medicina estética, o uso de hialuronidase é considerado como o padrão ouro para o manejo de complicações de preenchimentos de HA e devem sempre estar disponível para uso imediato. Mais estudos podem fornecer novos insights sobre aplicações terapêuticas para hialuronidase na prática clínica no futuro (ALEXANDRA BUHREN et al., 2016).

Segundo Almeida et al. (2017) os perfis de segurança dos preenchimentos com AH



injetáveis geralmente são considerados favoráveis, com baixas incidências de eventos adversos. Como tais eventos adversos são raros, alguns clínicos podem não encontrá-los frequentemente nas suas práticas e, portanto, não ter experiência em reconhecê-los, diagnosticá-los, administrá-los e tratá-los. Deve-se a isso a importância de relatar e seguir protocolos de tratamentos para tais casos. Os profissionais que usam preenchimentos dérmicos devem ser treinados para reconhecer complicações potenciais e saber como gerenciá-los apropriadamente (ORTIZ, 2019).

É importante para o injetor ter conhecimento sobre anatomia regional e selecionar o produto ideal para uso em cada caso. O injetor deve estar familiarizado com cada produto, a melhor técnica de injeção para esse produto e potenciais riscos para

que o paciente seja devidamente informado (BAILEY, 2011). O presente caso relata a ocorrência de um edema intermitente persistente pós preenchimento facial com ácido hialurônico e sua resolução.

RELATO DE EXPERIÊNCIA E DISCUSSÃO TEÓRICA

Um corpo humano contém em média cerca de 15 g de ácido hialurônico, metade está localizada na pele. Na derme, a alta flexibilidade de polímeros HA e sua capacidade hidrofílica permitem que ele preencha os espaços vazios dentro da rede extracelular (JENNIFER et al., 2018). Avaliação da pele e observação da atrofia facial são essenciais para prever resultados e gerenciar expectativas do paciente; mesmo assim, é possível estimar quanto preenchimento é necessá-



rio para um satisfatório resultado (DENNISON et al., 2019).

Existem várias técnicas que podem ser utilizadas para injetar preenchimento dérmico para aumentar o volume das bochechas. Uma avaliação criteriosa do paciente é necessária para definir qual técnica (ou combinação de técnicas) será indicada para aquele caso. Cada paciente é diferente e cada um exigirá uma avaliação individualizada para determinar o melhor curso de tratamento possível. No entanto, como regra geral, o autor prefere injetar preenchimentos de alto volume, diretamente no perióstio, para elevação em pacientes com a pele mais madura. O autor prefere o uso de preenchimento intradérmico de alto volume por meio de uma cânula para contorno, encontrando excelentes resultados no paciente mais jovem que busca uma aparência com as

maças do rosto salientes (DENNISON et al., 2019).

Em maio de 2016, em São Paulo, Brasil, um painel multidisciplinar latino-americano foi reunido visando discutir e desenvolver diretrizes para apropriadamente identificar e tratar os eventos adversos relacionados à injeção de AH na medicina estética. Consideraram tratar: edema tardio (primeira ocorrência), avaliar o gatilho causador e tratá-lo, uso de anti-inflamatório não esteroide oral e anti-histaminico (oral), considerar corticosteroide oral e hialuronidase. No caso do Etip, avaliar o gatilho causador e tratá-lo, considerar corticosteroide oral, hialuronidase e antibioticoterapia (TRINDADE DE ALMEIDA et al., 2017). Com o crescimento contínuo no uso de preenchimentos à base de HA, mais complicações tornam-se evidentes. A Hialuronidase, se



usada corretamente, pode resolver com sucesso parte significativa deles (LANDAU, 2015). A hialuronidase degrada efetivamente os preenchimentos dérmicos à base de ácido hialurônico. A injeção de hialuronidase resulta na rápida degradação do complexo rede de hialuronanos (HA) em fragmentos de HA (ALEXANDRA BUHREN et al., 2016). Existem vários protocolos para utilização da hialuronidase. Aplica-se cerca de 0,1 a 0,2 ml por ponto (dose mínima possível) no local que quer degradar o ácido hialurônico, lembrando que esse não é o protocolo para obstruções vasculares (AQUINO E SILVA NETO, 2020).

Paciente R.C.O.B. autorizou uso de imagens, assinando termo de consentimento livre esclarecido, sexo feminino, 45 anos, sem comorbidades, iniciou tratamento estético dia 9 de se-

tembro de 2019, com fios faciais de PDO. Paciente relatava já ter feito outros tratamentos estéticos anteriormente, como preenchimento facial com ácido hialurônico e toxina botulínica.




Figura 1 – Imagens iniciais antes dos tratamentos

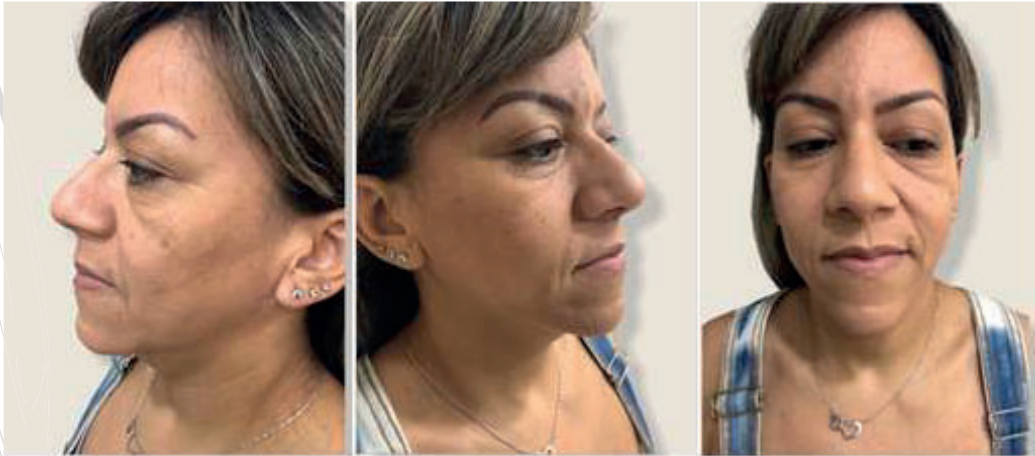

Figura 2 – Pós imediato fios faciais

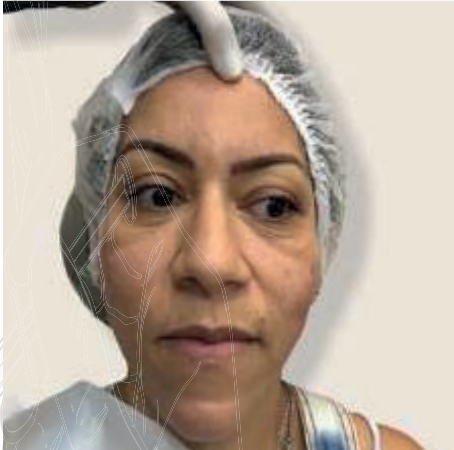

Figura 3 – Retorno fios faciais



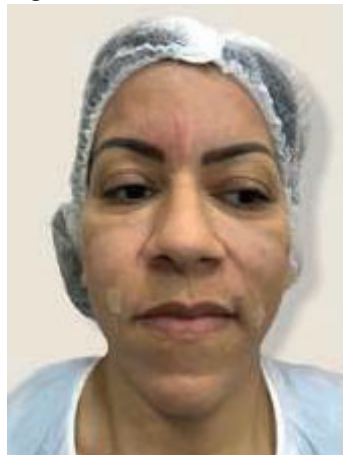Paciente retornou dia 25 de novembro para retorno dos fios e optou-se por complementar o tratamento com ácido hialurônico na região do sulco nasolabial. No dia 9 de dezembro de 2019, foram utilizados 2ml de preenchedor da marca Perfectha subskin, 1 ml em cada lado. Ini-

ciou-se pela antisepsia da pele com clorexidina 2%, pertuito com agulha 18G, preenchimento realizado em derme profunda com a utilização de cânula 22G da marca Biometil. Depois da realização, utilizou-se fita micropore para selar o pertuito, paciente foi orientada a remover em 4



horas.

Figura 4 – Preenchimento sulconasolabial

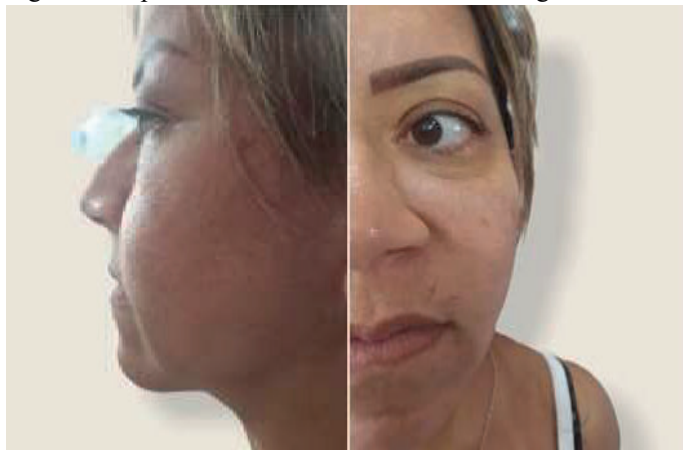


Paciente fez retorno com 15 dias e não apresentou nenhuma queixa ou alteração significativa. No dia 27 de janeiro de 2020, paciente relatou edema unilateral na região do preenchedor, região levemente dolorida ao toque, sem outras alterações. Foi prescrito anti-inflamatório esteroidal, dexametasona 4mg, 1 vez ao dia por 3 dias. Paciente foi monitorada e apresentou remissão dos sintomas. Por se tratar de uma reação tardia não

mediada por anticorpo, optou-se por não utilizar anti-histamínico, pacientes sem sinais de infecção o antibióticoterapia não se fez necessária.



Figura 5 – Aparecimento de edema unilateral imagem lateral e frontal

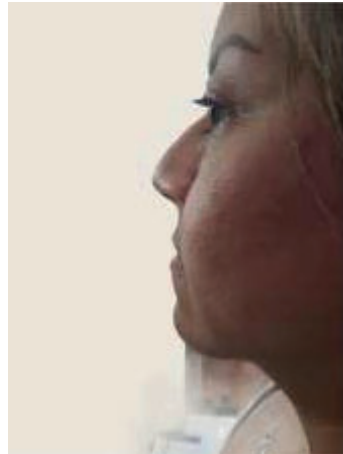

Contudo, após 15 dias, houve outro quadro de edema unilateral na mesma região anterior. Optou-se por remover o preenchedor da região com hialuronidase 2000 UTR laboratório Biometil, produto foi reconstituído em 2ml de solução estéril. A aplicação foi realizada com canula 22G, inundando a região em que o produto foi aplicado, cerca de 200UTR na área em que o edema se encontrava. A opção pelo uso da cânula se deu para reduzir o trauma local e extravazamento sanguíneo afim de evitar hiperpigmentação inflamatória.

A dose mais alta de hialuronidase foi utilizada para garantir que a mesma atingisse o alvo, doses mais altas possuem um maior poder de dispersão nos tecidos tornando maior as chances de chegar ao local desejado. Ao utilizar doses mais altas de hialuronidase pode-se optar por realizar profilaxia com anti-histamínico, afim de evitar reações mais graves.



Figura 6 – Recidiva de edema unilateral após 15 dias



Após aplicação de hialuronidase, não ocorreu mais nenhum episódio de edema, paciente foi acompanhada e aguardou-se um período para refazer nova sessão de preenchimento. A paciente retornou em novembro de 2020 para realização de novos tratamentos. Dessa vez, optou-

-se por realizar preenchimento com ácido hialurônico da marca Rennova Ultra deep em região de pré-maxila suprapariosteal com cânula 22G. Realizou-se 1,5 ml de cada lado. Paciente foi acompanhada e não apresentou mais episódios de edema tardio intermitente persistente.

Figura 7 – Fotos de perfil após remoção de ácido hialurônico

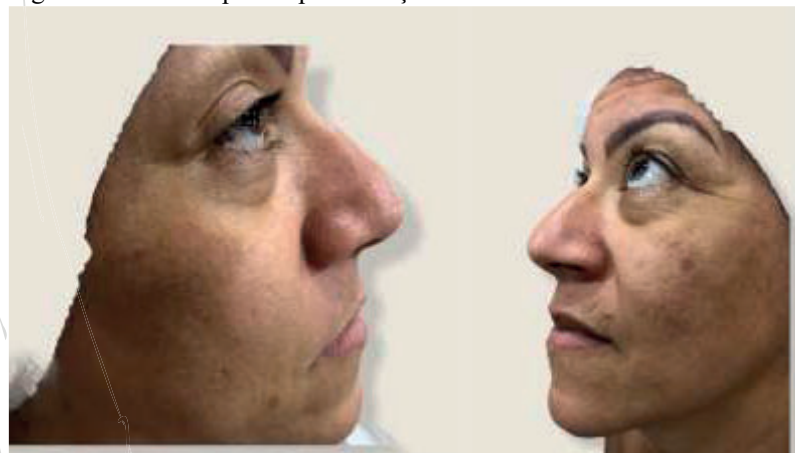
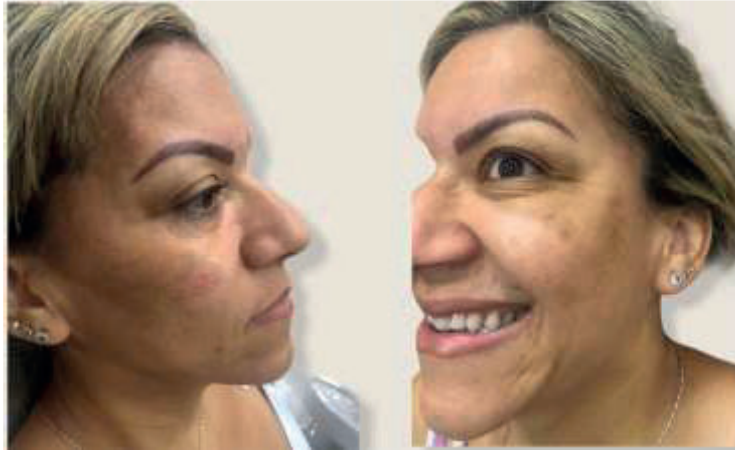
Figura 8 – Imagens de perfil após preenchimento na região malar



RESULTADOS

Nesse caso, foi possível observar a resolução completa ao utilizar a aplicação local da hialuronidase. Edema Não Mediado por Anticorpo (Retardado), reações de hipersensibilidade, que são caracterizadas por endurecimento, eritema e edema geralmente ocorrem um dia após injeção, mas podem ser vistos até várias semanas após injeção, podendo persistir por muitos meses. Os anti-histamínicos não são eficazes nessas reações. Nesses casos, a melhor abordagem

é remover o alérgeno. Se o ácido hialurônico tiver sido usado, o tratamento com hialuronidase é recomendado. Outros preenchimentos podem exigir tratamento com esteroides até que o preenchimento seja reabsorvido, tratamento a laser e/ou extrusão. Às vezes, é até necessário fazer, como ultimo recurso, uma excisão (URDIALES-GÁLVEZ et al., 2018).

Não existe um consenso sobre a utilização e o tratamento ideal para o ETIP, porém alguns protocolos são preconizados, como avaliar o gatilho causa-



dor e tratá-lo. No caso anterior, utilizaram-se as bases literárias mais comuns, seguindo alguns critérios. Avaliar presença de infecção local ou outros sintomas. Anti-inflamatório não esteroide oral e anti-histamínico (oral) inicialmente, caso não tivesse mais algum episódio de recorrência, apenas essa abordagem menos invasiva seria suficiente, além de considerar corticosteroide oral e hialuronidase. Preconizou-se em caso de ETIP protocolo similar à sobrecorreção, hialuronidase: 4 a 20UTR por cada 0,1ml de AH a ser removido (a dose pode variar de acordo com o AH e a hialuronidase usada. No Brasil, por exemplo, a mais frequentemente utilizada é a hialuronidase 2.000U-Biometil (origem: testicular bovina purificada). (TRINDADE DE ALMEIDA et al., 2017).

Dada a resolução es-

pontânea dos nódulos, seu início precoce, curta duração e resposta ao tratamento, incluindo esteroides e hialuronidase, defende-se a ideia de que esses tipos de reações observadas com AH são mais consistentes com um etiologia imunomediada em oposição ao biofilme, um comumente mecanismo implicado na literatura (BELEZNAY et al., 2015). A opinião desses autores é que, quando o AH é injetado em um indivíduo predisposto, gatilhos, como infecções do trato respiratório, procedimentos odontológicos, infecções bacterianas ou virais sistêmicas, vacinação e trauma facial podem desencadear um processo inflamatório correspondente ao da área injetada, dada a natureza imunogênica do preenchedor, também como sua capacidade de reter água, configurando o edema local. (CAVALLIERI et al., 2017).



A hialuronidase é uma enzima bastante importante nos recursos terapêuticos quando acontecem eventuais complicações na aplicação do ácido hialurônico aplicado pelo cirurgião- dentista, desde que seja empregada meticulosamente (AQUINO E SILVA NETO, 2020). Destaca-se que, em muitos dos casos em que são observados efeitos adversos, o paciente apresenta em testes alérgicos com resultados positivos possuindo sensibilidade às picaduras de abelhas e vespas, sendo contraindicado o uso da hialuronidase, já que a enzima é uma substância ativa. Além do mais, não se podem utilizar essas enzimas produzidas de fonte animal, se o paciente possuir relato histórico dessas respectivas alergias (BORCHARD et al., 2010). No caso anterior, assim como na literatura, observa-se a eficiência

na resolução do caso ao utilizar a hialuronidase aplicada localmente.

CONSIDERAÇÕES FINAIS

O conhecimento anatômico é imprescindível para a realização de qualquer procedimento estético. No entanto, o conhecimento aprofundado em relação aos produtos aplicados e a resposta do organismo frente a eles são indispensáveis. Diante de qualquer alteração após aplicação de preenchedores à base de ácido hialurônico, é necessária a identificação de sinais e sintomas e a intervenção imediata após identificação correta. Dessa forma, o sucesso na resolução do quadro é possível, minimizando qualquer chance de agravamento, lembrando sempre que existem protocolos a serem seguidos baseados em evidências científicas.



O conhecimento acerca dos benefícios da Hialuronidase também se torna indispensável, visto que sua aplicação se faz presente para resolução de inúmeros eventos adversos.

REFERÊNCIAS

ALEXANDRA BUHREN, Betina et al. Standardized in vitro analysis of the degradability of hyaluronic acid fillers by hyaluronidase. *European Journal of Medical Research*, p. 23-37, 2018.

ALEXANDRA BUHREN, Betina et al. Hyaluronidase: from clinical applications to molecular and cellular mechanisms. *European Journal of Medical Research*, v. 5, p. 21, 2016.

AQUINO E SILVA NETO, José Milton. Hialuronidase: uma necessidade de todo cirurgião den-

tista que aplica ácido hialurônico injetável. *Electronic Journal Collection Health*, p. 2178- 2091, 2020.

BAILEY, Steven H. Etiology, Prevention, and Treatment of Dermal Filler Complications. *Aesthetic Surgery Journal*, p. 110-21, 2011.

BALASSIANO, L. K. A.; BRAVO, B. S. F. Hialuronidase: uma necessidade de todo dermatologista que aplica ácido hialurônico injetável. *SurgCosmetDermatol*, p. 338-343, 2014.

BEER, Kenneth; RUI AVELAR, Rui. Relationship Between Delayed Reactions to Dermal Fillers and Biofilms: Facts and Considerations. *Dermatol Surg*, p. 1175-1179, 2014.

BELEZNAY, K. et al. Delaye-



d-onset nodules secondary to a smooth cohesive 20 mg/mL hyaluronic acid filler: cause and management. *Dermatol Surg*, p. p.929-939, 2015.

BORCHARD, K. et al. Hyaluronidase allergy: a rare cause of periorbital inflammation. *Australas. J Dermatol*, p. 49-51, 2010.

BRASIL PARADA, Meire. Manejo de complicações de preenchedores dérmicos. *Surg Cosmet Dermatol*, p. 342-351, 8 abr. 2016.

BRODY, H. J. Use of Hyaluronidase in the Treatment of Granulomatous Hyaluronic Acid Reactions or Unwanted Hyaluronic Acid Misplacement. *Dermatol Surg*, p. 893-897, 2011.

CAVALLIERI, F. A. et al. Edema tardio intermitente e persistente ETIP: reação adversa tardia ao

preenchedor de ácido hialurônico. *Surg Cosmet Dermatol*, p. 218-222, 2017.

CROCCO, E. I. et al. Eventos adversos do ácido hialurônico injetável. *Surgical & Cosmetic Dermatology*, São Paulo, p. 259-263, 2012.

DELORENZI, C. New High Dose Pulsed Hyaluronidase Protocol for Hyaluronic Acid Filler Vascular Adverse Events. *Aesthet Surg J.*, p. 814-825, 2017.

DENNISON, Tracey et al. Cheek augmentation with dermal fillers: considerations for optimal results. *Journal of Aesthetic Nursing*, v. 1, 18 mar. 2019.

EVERSOLE, Roy. Lip Augmentation Dermal Filler Reactions, Histopathologic Features. *Head and Neck Pathol*, p. 241-249, 21



maio 2013.

HARTMANN, Daniela et al. Complications associated with cutaneous aesthetic procedures. *Deutsche Dermatologische Gesellschaft*, p. 1610-0379, 2015.

JENNIFER, L. et al. Biochemistry, Physiology, and Tissue Interactions of Contemporary Biodegradable Injectable Dermal Fillers. *Dermatol Surg*, p. 1-13, 2018.

JOSEPH OVERMAN, Wayne; WALDMAN, Abigail. Prevention and Management of Patient Dissatisfaction After Primary Cosmetic Procedures. *Evidence-Based Procedural Dermatology*, p. 67, 2019.

LANDAU, Marina. Hyaluronidase Caveats in Treating Filler Complications. *Dermatol Surg*,

LUIZA VALLE ESTEVES, Ana. Reação de corpo estranho a material de preenchimento estético: relato de quatro casos. *Rev. Bras. Odontol*, Rio de Janeiro, p. 344-347, out. 2016.

ORTIZ, Arisa et al. Analysis of U.S. Food and Drug Administration Data on Soft-Tissue Filler Complications. *Wolters Kluwer Health*, p. 1-5, 2019.

TRINDADE DE ALMEIDA, Ada. Diagnóstico e tratamento dos eventos adversos do ácido hialurônico: recomendações de consenso do painel de especialistas da América Latina. *Surg Cosmet Dermatol*, p. 204-213, 9 mar. 2017.

URDIALES-GÁLVEZ, Fernando et al. Treatment of Soft Tis-



sue Filler Complications: Expert
Consensus Recommendations.
Aesth Plast Surg, p. 1063, 5 jan.
2018.

WITMANOWSKI, Henryk;
BŁOCHOWIAK, Katarzyna.
Another face of dermal fillers.
Advances in Dermatology and
Allergology, Poznan, Poland, p.
60-812, 30 jan. 2019.

